



## Chapitre 5

# Tachycardies jonctionnelles

B. BREMBILLA-PERROT

### Points essentiels

- Réentrées dont au moins une des voies du circuit passe par le nœud auriculoventriculaire
- Paroxystiques dans 90 % des cas et chroniques dans 10 %.
- En cas d'ECG intercritique normal, la réentrée intranodale est la plus fréquente (75 %).
- Pronostic très variable, parfois grave aux deux âges extrêmes de la vie.
- En cas de préexcitation ventriculaire, le pronostic dépend de celle-ci.
- Le traitement curatif par ablation du circuit a transformé le pronostic.
- Le traitement médical reste d'abord indiqué chez les enfants où le pronostic est excellent.

### 1. Épidémiologie

Les tachycardies jonctionnelles (TJ) sont des tachycardies dont le trajet total ou partiel utilise le nœud de Tawara et/ou le faisceau de His, jusqu'à sa bifurcation. Les formes les plus fréquentes sont les TJ paroxystiques (TJP) appelées autrefois tachycardies de Bouveret, nom moins utilisé car la description de 1889 avait inclus des tachycardies de natures diverses.

*Correspondance* : Béatrice Brembilla-Perrot – Cardiologie, CHU de Brabois, rue du Morvan, 54500 Vandœuvre-lès-Nancy.  
Tél. : 03 83 15 32 56 – Fax : 03 83 15 42 26  
E-mail : b.brembilla-perrot@chu-nancy.fr

L'affection est assez fréquente, probablement sous-estimée car les crises peuvent être rares ou avoir des manifestations très atypiques. Elles sont souvent de trop courte durée pour être enregistrées. Aux USA, il y a 89 000 nouveaux cas par an et 570 000 patients présentant une TJP (1). Cela correspond à une prévalence de 2,25/1 000 personnes et une incidence de 35/100 000 personnes. L'affection peut toucher tous les âges de la vie. Elle a une sémiologie fonctionnelle parfois trompeuse et un pronostic variable.

Les principaux problèmes cliniques sont la mise en évidence de la tachycardie puis de l'attitude thérapeutique, qui peut aller de l'abstention à l'indication d'un traitement curatif.

## 2. Mécanismes des TJ

### 2.1. La plupart de ces tachycardies est due à un phénomène de réentrée ou rythme réciproque

Les TJP's sont les plus fréquentes.

La tachycardie par réentrée intranodale (TRIN) est le mécanisme le plus fréquent chez des sujets dont l'ECG en rythme sinusal ne montre pas de syndrome de Wolff-Parkinson-White (WPW) et ceci quel que soit l'âge du patient (2). L'âge influence seulement la fréquence de la TJP qui peut être très rapide chez le jeune enfant et tend à se ralentir avec l'âge.

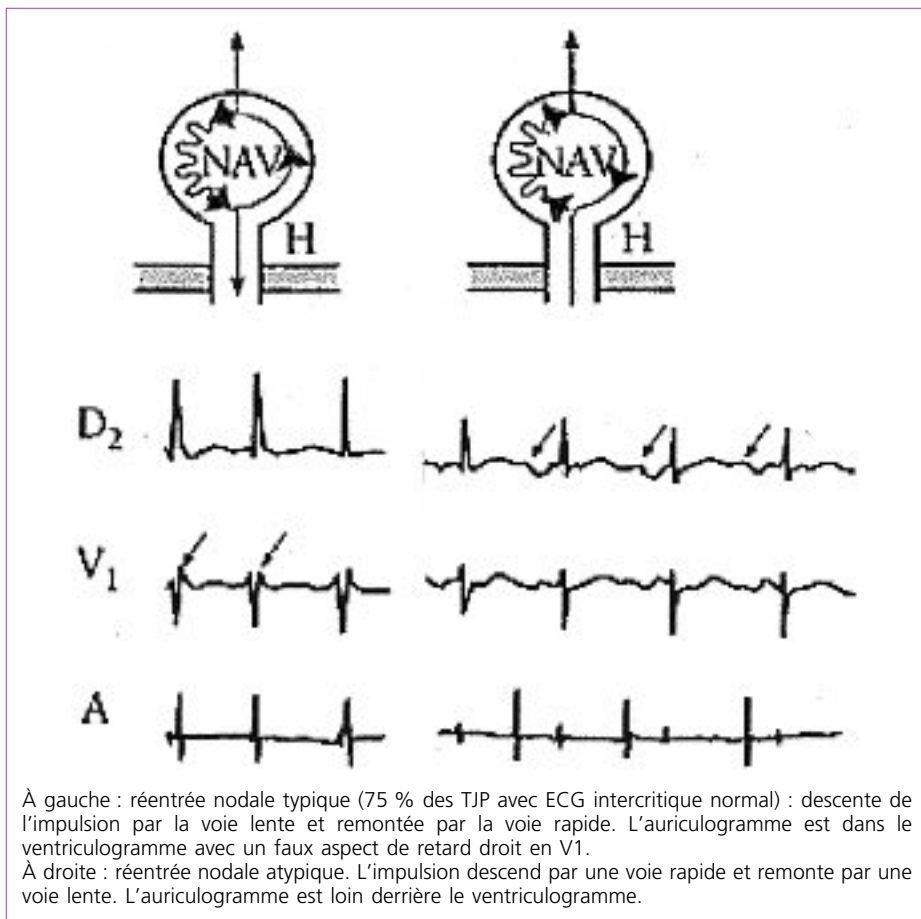
Dans la TRIN typique, l'extrasystole auriculaire qui initie la réentrée descend par une voie à période réfractaire effective courte, donc en dehors de sa période réfractaire et à conduction lente située dans la partie postéro-inférieure du nœud de Tawara (voie lente), puis remonte par une voie nodale antéroseptale à période réfractaire effective plus longue mais à vitesse de conduction rapide (voie rapide) (3). Certaines tachycardies sont probablement plus complexes que le schéma classique (4) et d'autres tournent dans le sens inverse (TRIN atypique) (Figure 1).

D'autres TJP ont un circuit composé d'une voie nodale et d'un faisceau accessoire (Figure 2) :

En cas d'ECG intercritique normal, 20 à 25 % des TJP sont dues à une réentrée utilisant le nœud de Tawara pour sa conduction antérograde et un faisceau accessoire latent pour sa conduction rétrograde (3, 5). Les tachycardies en rapport avec ce mécanisme surviendraient plus tôt dans la vie que la TRIN, mais ceci n'a pas été confirmé dans d'autres études. Le syndrome de WPW n'est plus visible en rythme sinusal. En effet, le faisceau de Kent tend à dégénérer avec le temps en perdant d'abord ses propriétés de conduction antérograde tout en conservant des propriétés de conduction rétrograde.

Lorsque la TJP survient chez un sujet qui a un aspect de préexcitation ventriculaire sur l'ECG, la tachycardie orthodromique descendant par le nœud de Tawara et

Figure 1 – Schéma d'une TRIN typique et atypique.

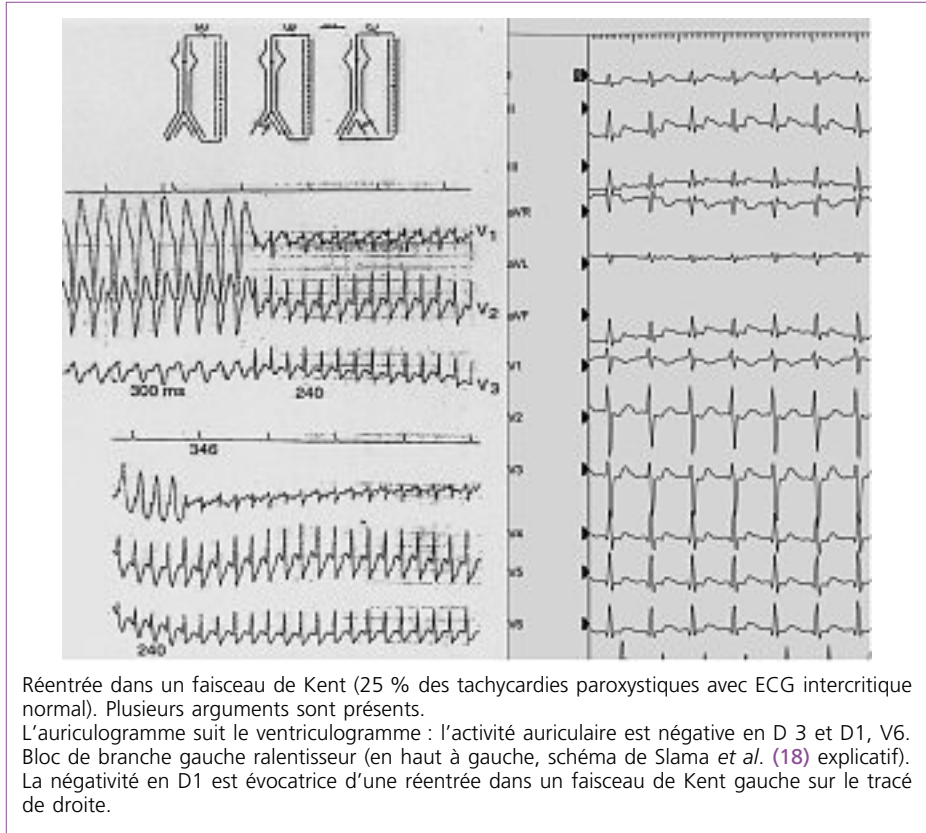


remontant par le faisceau de Kent, représente la cause la plus fréquente des tachycardies du syndrome de WPW (80 %) (Figure 2). Les tachycardies antidromiques dues à une réentrée utilisant le faisceau accessoire dans le sens antérograde et les voies normales de conduction dans le sens rétrograde, sont des tachycardies à QRS larges avec aspect de préexcitation maximale et elles représentent moins de 10 % des tachycardies du syndrome de WPW.

Dans le cas des préexcitations en rapport avec un faisceau de Mahaim, faisceau nodo-ventriculaire et droit, la tachycardie descend par le faisceau accessoire et remonte par les voies normales. Elle a donc une morphologie de retard gauche.

2) Les TJN chroniques ont un circuit de réentrée de topographie identique aux tachycardies paroxystiques, mais qui diffère par la nature et les propriétés électrophysiologiques des voies en cause. La tachycardie peut être due à une TRIN atypique (tachycardie appelée « fast-slow ou slow-slow ») ou peut utiliser un

Figure 2 – Tachycardies de la jonction auriculo-ventriculaire par rythme réciproque.



faisceau de Kent latent qui a des propriétés de conduction lente voire décrementielle (6) et situé dans des localisations variées, soit latérale gauche, soit à différents niveaux de l'oreillette droite (5, 6).

B) Les TJs peuvent être exceptionnellement dues à un automatisme naissant dans le faisceau de His. Il s'agit des tachycardies hisiennes (7), de nature congénitale ou acquises. Les congénitales représentent 5 % des tachycardies supraventriculaires du jeune enfant. Elles apparaissent souvent durant la vie intra-utérine pour disparaître quelques années après. Chez l'adulte, il s'agit de tachycardies provoquées par des phénomènes aigus, comme une intoxication digitale ou un phénomène infectieux avec myocardite.

### 3. Signes cliniques

Ils sont extrêmement variables d'un patient à l'autre car ils dépendent de l'âge du patient et de la fréquence de la tachycardie. Aux deux âges extrêmes de la vie, la tachycardie n'est pas ressentie en tant que telle et se manifeste sous la forme de

ses effets secondaires. Le jeune enfant n'est pas capable de décrire la tachycardie et le vieillard ressent peu la crise parce que sa tachycardie est souvent beaucoup plus lente que chez l'adulte (2, 8).

Les manifestations typiques sont surtout rapportées par les adultes jeunes qui ressentent la sensation de tachycardie à début et fin brutaux suivie d'une polyurie. La tachycardie est parfois accompagnée d'une sémiologie fonctionnelle riche, par exemple chez les jeunes avec angoisse et crise de panique. Chez ces jeunes patients, la tachycardie peut être suivie d'une lipothymie ou d'une syncope, tout particulièrement si le rythme sinusal intercritique est relativement lent, ce qui est dû à une réaction vagale secondaire à la crise de tachycardie (9). Les tachycardies étant parfois brèves, rapides et angoissantes, peuvent être interprétées comme des manifestations d'allure psychiatrique notamment chez les jeunes femmes et la documentation de la crise peut ne pas être obtenue du fait de l'arrêt spontané de la tachycardie (9). Aux deux extrêmes de la vie, les manifestations sont souvent atypiques. Chez le bébé et le jeune enfant qui ne savent pas exprimer les sensations de palpitations et qui ont des crises fréquentes, le tableau est celui d'une insuffisance cardiaque en rapport avec le développement d'une cardiopathie rythmique (10). Chez le sujet âgé, la TJ est souvent mal tolérée, soit parce qu'elle est rapide, soit parce qu'elle n'est pas ressentie et dure longtemps ou parce qu'il y a une cardiopathie sous-jacente (11). Elle peut se traduire par des malaises ou syncopes, un œdème aigu pulmonaire ou une crise d'angor ; l'ischémie associée aux TJP n'a toutefois pas de signification si la fréquence de la crise est rapide et au-delà de la fréquence cardiaque maximale du sujet. Une tachycardie relativement lente, surtout si elle est chronique, peut provoquer un tableau d'insuffisance cardiaque globale et de cardiomyopathie rythmique (11). Enfin, certains accidents vasculaires cérébraux inexpliqués pourraient être dus à la dégénérescence d'une TJ en fibrillation auriculaire (12). Exceptionnellement, les TJP ont été associées à un risque de mort subite (13) si la tachycardie survient dans un contexte de cardiomyopathie ischémique ou hypertrophique et obstructive, la tachycardie provoquant une chute tensionnelle et étant susceptible de dégénérer en fibrillation ventriculaire.

#### 4. Signes électrocardiographiques (Tableau 1)

A) Si la tachycardie peut être documentée par un ECG en crise, le diagnostic du type de réentrée peut être fait dans 80 à 84 % des cas (4). Enregistrer l'ECG est facile dans les formes chroniques, mais c'est plus difficile dans les formes paroxystiques qui s'arrêtent souvent spontanément avant qu'un ECG puisse être réalisé.

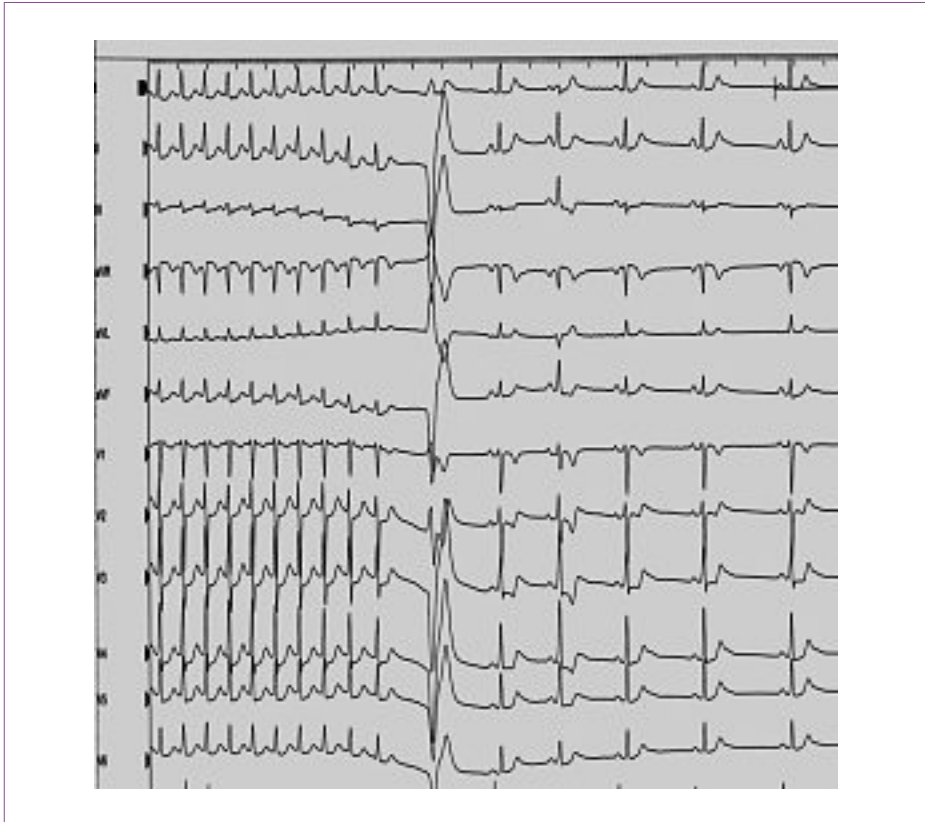
Différents éléments sont utilisés pour poser le diagnostic de TJ et évoquer son mécanisme :

1) La fréquence cardiaque varie de 130 à 280/min (3, 8). Classiquement, elle est le plus souvent aux alentours de 180/min (Figure 3) ;

**Tableau 1** – Signes ECG et/ou électrophysiologiques observés chez un sujet qui n’a pas de syndrome de Wolff-Parkinson-White en rythme sinusal (A : auriculogramme en tachycardie, V : ventriculogramme en tachycardie, BB : bloc de branche, - : négatif, + : positif ; TRIN : tachycardie par réentrée intranodale).

	TRIN	Kent latent
Signes intercritiques	<ul style="list-style-type: none"> <li>* Normal</li> <li>* Double voie nodale</li> <li>* PR court (0.12 sec)</li> </ul>	Normal
Crise de TJ	<ul style="list-style-type: none"> <li>* A dans V (Forme typique)</li> <li>* VA variable ou dissociée (exclure Tachycardie hisienne)</li> <li>* A loin de V (Forme atypique)</li> <li>A - en D2 D3 VF, + en D1</li> </ul>	<ul style="list-style-type: none"> <li>* A après V</li> <li>* VA constant (après ESA ou ESV)</li> <li>* BB ralentisseur</li> <li>* (dépoliarisation A rétrograde anormale)</li> </ul>

**Figure 3** – Réentrée nodale typique (TRIN) (75 % des tachycardies paroxystiques avec ECG intercritique normal) : descente de l’impulsion par la voie lente et remontée par la voie rapide. L’auriculogramme est dans le ventriculogramme avec un faux aspect de retard droit en V1. En rythme sinusal, l’espace PR est court (0,12 sec en raison de la conduction dans la voie rapide).



2) La tachycardie est régulière ;

3) Les complexes QRS sont fins ou comportent une aberration de conduction similaire à celle qui est notée en rythme sinusal. Chez certains patients, il y a une alternance électrique, les complexes QRS changeant de morphologie une fois sur deux, surtout dans la dérivation V1 (**Figure 2**). Ce signe retrouvé plus souvent dans les TJ utilisant un faisceau de Kent n'est pas spécifique.

4) L'activité auriculaire doit être recherchée :

- l'activité auriculaire peut être invisible ou apparaître à la fin du ventriculogramme et se traduire par un aspect de bloc incomplet droit en V1 : il s'agit d'une TRIN (**3**) (**Figure 2**) ;

- l'activité auriculaire peut être clairement visible après le ventriculogramme ; elle est négative en D2, D3, VF. Si par ailleurs l'onde P est négative en D1, il y a une forte présomption pour que la réentrée utilise un faisceau de Kent postéro latéral gauche (**14**) (**Figure 1**). Ce signe peut être noté également dans les réentrées utilisant un faisceau de Kent antéroseptal (**15**) ;

- l'activité auriculaire peut être exceptionnellement dissociée des ventricules : 10 % des TRIN sont associées à la survenue d'un bloc 2/1 vers les ventricules (**16**). Une dissociation auriculo-ventriculaire est aussi un signe de tachycardie hisienne. Au cours d'une tachycardie avec bloc de branche gauche chez un sujet qui a un aspect de préexcitation ventriculaire sur l'ECG en rythme sinusal, elle est un signe de réentrée dans un faisceau de nodo-ventriculaire ;

- la mise en évidence de l'activité auriculaire est souvent difficile si la tachycardie est rapide ou s'il existe une aberration de conduction. Les signes sont également parfois trompeurs avec des aspects pouvant évoquer des tachycardies atriales (**17**). La dérivation V1 est particulièrement utile pour étudier l'activité atriale.

5) Les tachycardies rapides présentent parfois lors de leur initiation un bloc de branche fonctionnel. Normalement, la fréquence cardiaque est soit inchangée, soit plus rapide lors de l'aberration de conduction. En cas de réentrée dans un faisceau de Kent gauche et en présence d'un bloc de branche gauche transitoire, la tachycardie est plus lente que la tachycardie à QRS fins. Il s'agit du phénomène de bloc de branche ralentisseur dont le mécanisme a été explicité par Slama *et al.* (**18**) (**Figure 1**). Exceptionnellement, en cas de réentrée dans un Kent latéral droit, on peut observer un bloc de branche droit ralentisseur (**18**).

6) Les manœuvres vagales ou l'injection d'acide adénosine triphosphorique reproduisant une action vagale intense peuvent aider au diagnostic, en stoppant la tachycardie ce qui est en faveur d'une TJ. Elles peuvent provoquer exceptionnellement une dissociation auriculo-ventriculaire sans arrêter la TJ ce qui est un signe de TRIN ou révéler la présence d'un syndrome de préexcitation lors de l'arrêt de la crise (**19**) par le blocage des voies normales de conduction.

#### 4.1. B) Le plus souvent l'ECG est enregistré en dehors d'une crise de tachycardie

1) Son principal intérêt est de dépister un syndrome de WPW, auquel cas le diagnostic rétrospectif de TJ est très hautement probable. Mais attention, lorsque le faisceau de Kent est latéral gauche, la préexcitation est parfois peu visible (20).

2) Chez les autres patients, l'ECG est normal ou montre un espace PR relativement court, signe d'une conduction dans une voie rapide. Il peut révéler la présence d'une double voie nodale en montrant des variations de l'espace PR sur l'ECG qui est soit court en raison d'une conduction dans la voie rapide, soit long en raison d'une conduction dans la voie lente.

## 5. Étiologies

A) Les TJP ou les TJ chroniques sont classiquement des tachycardies qui surviennent sur cœur sain, ce qui explique leur pronostic généralement favorable. En cas de syndrome de WPW en rapport avec une préexcitation droite (WPW de type B), il est utile de vérifier l'absence de cardiopathie congénitale associée comme une maladie d'Ebstein. En cas de signes fonctionnels de mauvaise tolérance, il est également souhaitable de vérifier qu'il n'y ait pas de cardiopathie sous-jacente. Des facteurs favorisants de la survenue des crises peuvent être recherchés. Classiquement, le facteur catécholergique (activité sportive ou grossesse) facilite l'ensemble des troubles du rythme. Il est rare qu'une première crise survienne lors d'une grossesse (3,9 %) (21), mais la grossesse peut aggraver des crises préalables.

B) Les tachycardies hisiennes acquises sont associées généralement à un contexte aigu infectieux ou médicamenteux qu'il est impératif de rechercher.

## 6. Pronostic

### 6.1. Les TJs ont classiquement un bon pronostic

À l'âge adulte, les tachycardies survenant sur cœur sain sont considérées comme bénignes, sous réserve que les crises ne deviennent pas fréquentes et invalidantes. Lorsque le patient est vu pour une première crise, il est difficile de prédire l'évolution, la crise pouvant rester unique ou se répéter plus ou moins fréquemment (22). Chez les sujets vus entre 50 et 60 ans, ce qui représente la majorité des patients, l'histoire retrouve souvent un long passé de tachycardies bien tolérées initialement puis de moins en moins bien tolérées.

### 6.2. Le pronostic bénin peut être remis en question dans deux cas

1) Aux deux extrêmes de la vie, la tolérance est souvent médiocre :

– chez le sujet âgé, les récurrences sont plus fréquentes et peuvent mettre en jeu le pronostic vital par l'aggravation d'une insuffisance cardiaque ou d'une cardiopathie ischémique associée et par le risque de fibrillation auriculaire (23) ;



– chez le jeune enfant, les tachycardies fréquentes ou chroniques peuvent entraîner une insuffisance cardiaque potentiellement très grave. Toutefois, ces enfants traités ont une évolution favorable avec une régression de la cardiomyopathie et une disparition fréquente des crises dans l’adolescence (10).

2) En cas de syndrome de WPW, le pronostic devient celui de cette affection.

Les patients qui ont un syndrome de WPW, qu’il soit asymptomatique ou associé à des TJPs, ont le même pronostic, avec un risque de 5 à 10 % d’avoir une forme potentiellement maligne de l’affection (24), c’est-à-dire une fibrillation auriculaire très rapide dégénéralant en fibrillation ventriculaire, surtout en cas de circonstances catécholergiques comme l’effort ou le stress. La TJ peut elle-même dégénéraler en fibrillation auriculaire (25).

## 7. Bilan des TJ (Tableau 2)

### 7.1. Les différents examens complémentaires

Il est essentiel d’obtenir un document de la TJ avant d’indiquer tout traitement. Lorsque le trouble de rythme n’a pas pu être enregistré pendant la crise, d’autres stratégies sont possibles :

- 1) L’enregistrement Holter des 24 heures peut dépister une forme chronique de l’affection, mais a peu de chance de dépister une forme paroxystique.
- 2) L’épreuve d’effort est un examen peu sensible pour déclencher une crise (6 %) (26).

**Tableau 2** – Conduite à tenir devant une tachycardie jonctionnelle.

	Bilan	Traitement
ECG normal, crises rares, bien tolérées	0	0
WPW, crises rares	Épreuve d’effort Étude électrophysiologique (oesophagienne)	0 si forme bénigne ou ablation si forme maligne ou sportif
ECG normal, crises non documentées mal tolérées	Holter, épreuve d’effort Étude électrophysiologique (oesophagienne)	Ablation ou traitement médical si refus ou chez l’enfant
ECG normal/crises documentées WPW crises fréquentes	0	Exploration endocavitaire avec ablation ou traitement médical si refus ou chez l’enfant
WPW : syndrome de Wolff-Parkinson-White		

3) L'étude électrophysiologique est souvent nécessaire pour déclencher la TJ. Comme il s'agit, en général d'un rythme réciproque, il est donc facilement initié par stimulation auriculaire programmée à l'état de base après arrêt de tout traitement et éventuellement répétée après perfusion d'isoprotérénol. Elle peut être effectuée par voie endocavitaire ou par voie trans-œsophagienne chez l'enfant ou l'adulte (6, 27, 28).

L'étude permet (Tableau 1) de mettre en évidence la présence d'une double voie nodale, d'un faisceau de Kent, de déclencher la TJP et d'identifier son mécanisme. La survenue de l'auriculogramme dans le ventriculogramme est un signe de TRIN. Lorsque l'auriculogramme suit le ventriculogramme, l'étude de la séquence de dépolarisation auriculaire permet d'identifier la localisation d'un faisceau de Kent. En cas de séquence de dépolarisation auriculaire rétrograde normale évoquant soit une conduction par une voie nodale, soit par un faisceau de Kent septal, l'épreuve de stimulation auriculaire et ventriculaire programmée pendant la TJP est utilisée pour rechercher les phénomènes de capture. Les tachycardies par automatisme exagéré ne sont pas déclenchables et peuvent apparaître spontanément lors d'une perfusion d'isoprotérénol (Isuprel®).

4) La crise peut être documentée par un enregistrement séquentiel volontaire ou un Holter ECG longue durée si les crises sont assez rapprochées.

5) En cas de signes fonctionnels notables (insuffisance cardiaque ou malaises ou sujet âgé), un bilan cardiologique complémentaire comportant au moins une échocardiographie est indiqué.

## 7.2. Indications des méthodes d'exploration (Tableau 2)

Le bilan sera extrêmement variable en fonction de l'âge et des symptômes.

1) Il ne s'impose pas si l'ECG intercritique est normal et les crises rares.

2) L'étude électrophysiologique s'impose quand il y a un syndrome de WPW qui ne disparaît pas brutalement à l'épreuve d'effort, même chez un sujet peu gêné, pour vérifier la période réfractaire du faisceau de Kent et rechercher une forme maligne de ce syndrome. L'examen peut se faire par voie endocavitaire en cas de tachycardies récidivantes si les crises sont documentées pour réaliser l'ablation dans le même temps, sinon elle se fera, si possible, par voie transœsophagienne (27, 28).

## 8. Traitement (29)

### 8.1. Les traitements de la crise de tachycardie

1) Ils font appel avant tout aux manœuvres vagales (30) : gorgée d'eau glacée, manœuvre de Valsava, massage sinocarotidien, compression des globes oculaires. Cette dernière technique est abandonnée car douloureuse. L'efficacité des manœuvres vagales est comparable (1/4 des cas).

## 2) En cas de tachycardie à QRS fins

En l'absence de traitement antiarythmique au long cours, après échec des manœuvres vagales, l'injection d'acide adénosine triphosphorique (ATP) (Striadyne® 10 à 20 mg, Krenosin® 3 à 12 mg) ou de 5 à 10 mg de vérapamil (Isoptine®) sont les traitements de choix. L'injection de 2,5 mg d'esmolol (Brevibloc®), bêtabloquant de très courte-vie peut être utilisée. L'ATP est déconseillé chez les sujets avec antécédent d'asthme. Tous ces produits injectables doivent être utilisés avec prudence extrême (1/2 dose) ou évités chez les sujets âgés ou avec suspicion de troubles de conduction sino-auriculaire ou auriculo-ventriculaire.

En cas de contre-indication aux médicaments précédents ou de traitement préalable, il est préférable d'utiliser un digitalique injectable dont l'action est cependant retardée. Chez le jeune enfant la digoxine injectable est également le traitement de choix.

Il est exceptionnel d'avoir recours à une stimulation auriculaire pour arrêter la crise.

## 3) En cas de tachycardie antidromique avec aspect de préexcitation maximale :

- le vérapamil (Isoptine®) et le cédilanide sont formellement contre-indiqués car ils peuvent faciliter la conduction dans la voie accessoire en bloquant la conduction dans les voies normales ;
- quand le syndrome de WPW est connu et que le diagnostic de tachycardie antidromique est hautement probable, l'injection de flécaïnide (1 à 2 mg/kg) est la drogue de choix ;
- si l'état cardiaque préalable du patient est inconnu, il vaut mieux utiliser de l'amiodarone (Cordarone®) injectable (150 à 300 mg) ou privilégier en milieu hospitalier la mise en place d'une sonde endocavitaire pour établir la nature de la tachycardie et l'arrêter par stimulation ;
- certaines tachycardies antidromiques sont très rapides et mal tolérées. Une cardioversion en urgence après sédation est parfois nécessaire.

Généralement, le patient est renvoyé à domicile après réduction de sa TJP sauf après cardioversion ou signes cliniques persistant d'atteinte hémodynamique. Une consultation cardiologique est conseillée pour discuter du traitement préventif.

## 8.2. B) Les traitements préventifs

### 8.2.1. 1) les moyens sont actuellement nombreux :

a) les traitements médicamenteux sont les plus anciens :

- les médicaments agissant sur la conduction nodale sont indiqués ; les bêtabloquants sont le traitement de choix. En cas de contre-indication, le vérapamil (120 à 360 mg/j) peut être utilisé sauf chez le sujet qui a un syndrome

de WPW si la période réfractaire du faisceau de Kent n'a pas été vérifiée par étude électrophysiologique ;

- en cas de réentrées dans un faisceau accessoire latent ou patent, les antiarythmiques de classe I ont une action dépressive sur le faisceau ;
- l'association des antiarythmiques à un bêtabloquant ou l'amiodarone permet de contrôler la majorité des tachycardies, mais actuellement elle est exceptionnellement utilisée ;
- en effet, les risques des traitements antiarythmiques doivent être rappelés, notamment chez les sujets âgés et chez les patients qui ont des troubles de conduction spontanés ou une cardiopathie sous-jacente, cardiomyopathie et/ou antécédents d'infarctus.

b) Depuis plusieurs années, il y a eu une explosion des traitements curatifs par ablation par radiofréquence des circuits de réentrée des TJP :

- il est possible de traiter de façon curative au moins 90 % des TRIN en réalisant l'ablation de la voie lente (31) et les tachycardies utilisant un faisceau de Kent latent ou patent par l'ablation de ce faisceau. Ce traitement est privilégié depuis les recommandations de 2003 (29) ;
- il faut néanmoins rappeler les risques inhérents à la technique qui doivent être mis en balance avec l'évolution spontanée de la maladie. Indépendamment des risques du cathétérisme et de l'application du courant de radiofréquence qui représentent 1 à 10 % des cas suivant les séries et la gravité de la complication, il y a des risques propres à l'ablation des TRIN : le principal risque est celui d'un bloc auriculoventriculaire (BAV) qui peut être définitif dans 0,5 à 1 % des cas (32). Dans les réentrées dans un faisceau de Kent, le même risque existe pour les faisceaux situés près du faisceau de His. Ce risque est réduit par l'utilisation de la cryoablation, mais avec un risque de récurrence de la TJ plus élevé (33).

Les complications liées au cathétérisme et à l'ablation augmentent chez les sujets âgés (2, 11).

## 2) Indications (Tableau II) (29)

a) L'abstention thérapeutique s'impose surtout chez un sujet jeune avec des crises spontanément courtes bien tolérées et qui a un ECG intercritique normal ou une forme bénigne de syndrome de WPW. L'évolution peut se faire vers une guérison spontanée.

b) Si les crises sont rares, mais nécessitent un moyen médicamenteux pour les arrêter, un traitement au coup par coup de la crise peut s'envisager avec la prise orale d'un bêtabloquant (40 mg de propranolol ou 80 mg de vérapamil), le délai d'action étant d'au moins 15 minutes.

c) En cas de crises fréquentes et donc invalidantes, le traitement radical sera envisagé, mais chez les patients réticents et les enfants, le traitement peut être d'abord médical :

- en cas de TRIN chez un enfant, le risque de BAV conduit à faire discuter d’abord le traitement par bêtabloquant et c’est seulement si le patient refuse de prendre un médicament ou le tolère mal que l’indication d’ablation sera posée ;

- de même, chez le nourrisson et ou le jeune enfant ayant un syndrome de préexcitation ventriculaire patent ou latent et compte tenu d’une évolution souvent favorable dans l’adolescence, le traitement médical au long cours est préconisé (34). Il peut comporter de l’amiodarone, le risque de dysthyroïdie étant faible à cet âge ou un antiarythmique de classe I (10). Les risques de l’ablation (BAV, irradiation voire décès) ont été rapportés chez les jeunes enfants (35). L’ablation ne sera proposée qu’en cas de mauvaise tolérance du traitement ou de son inefficacité et sauf exception après l’âge de 5 ans. Notons que les études récentes font apparaître moins de complications lors des procédures d’ablation (36).

d) L’ablation par radiofréquence de la tachycardie a des indications non discutables d’emblée :

- la présence d’une forme maligne de syndrome de WPW conduit à l’ablation du Kent à l’exception de la localisation antéroseptale du faisceau de Kent où le risque de BAV n’est pas négligeable et pour lequel un traitement associant un antiarythmique de classe IC et un bêtabloquant peut être essayé ;

- elle est également vivement conseillée chez les sujets qui tolèrent mal leurs crises (syncope, insuffisance cardiaque ou crise d’angor) et ceci même chez des sujets très âgés qui mettent en jeu leur pronostic vital lors de leur TJ (37). Outre l’amélioration fonctionnelle, ces patients bénéficieront d’une amélioration de leur pronostic (11) ;

- elle est également la solution de choix chez les sujets mal contrôlés par leur traitement médicamenteux ou tolérant mal leurs médicaments ;

- elle est le traitement privilégié des TJ utilisant un faisceau de Kent latent ou patent même si celui-ci a une période réfractaire longue (29), à l’exception de la localisation antéroseptale du faisceau de Kent où le risque de BAV n’est pas négligeable. La cryoablation a une place importante si le faisceau accessoire est trop près du faisceau de His pour éviter un BAV ;

- l’ablation est contre-indiquée par une grossesse. Le traitement sera médicamenteux, en privilégiant les bêtabloquants, métoprolol ou propranolol (38) (Tableau V).

## 9. Conclusion

Les méthodes de diagnostic et de traitement préventif des TJP ont considérablement évolué depuis la description initiale en 1889.

Le traitement de la crise quant à lui a peu changé depuis de nombreuses années. Si les manœuvres vagales ont échoué, l’injection d’acide adénosine

triphosphorique est recommandée sauf chez l'asthmatique. La digoxine ou le vérapamil injectables sont privilégiés en cas d'échec mais ils sont contre-indiqués en cas de notion de syndrome de Wolff-Parkinson-White. L'amiodarone injectable est une solution en cas d'échec des moyens précédents et chez le sujet dont l'état cardiaque préalable est inconnu.

Si actuellement, il est tout à fait possible de guérir de cette affection par les techniques d'ablation, il faut garder à l'esprit qu'une majorité des patients a une forme bénigne de l'affection et que l'abstention thérapeutique est souvent l'attitude la plus sage.

## Références

1. Orejarena L.A., Vidaillet H., DeStefano F., Nordstrom D.L., Vierkant R.A., Smith P.N., Haves J.J. Paroxysmal supraventricular tachycardia in general population. *J Am Coll Cardiol*, 1998 ; 31 : 150-7.
2. Chen S.A., Chiang C.E., Yang C.J., Cheng C.C., Wu T.J., Wang S.P., Chiang B.M., Chang M.S. Accessory pathway and atrioventricular nodo reentrant tachycardia in elderly patients: clinical features, electrophysiologic characteristics and results of radiofrequency ablation. *J Am Coll Cardiol*, 1994 ; 23 : 702-8.
3. Grolleau R., Carabasse D., Leclercq F. Les tachycardies jonctionnelles. *Arch Mal Coeur*, 1995 ; 88 : 41-51.
4. Perry J.C., Garson A. Complexities of junctional tachycardias. *J. Cardiovasc Electrophysiol*, 1993 ; 4 : 224-38.
5. Critelli G., Gallagher J.J., Monda V., Coltorti F., Scherillo M., Rossi L. Anatomic and electrophysiologic substrate of the permanent form of junctional reciprocating tachycardia. *J Am Coll Cardiol*, 1984 ; 4 : 601-10.
6. Hwang C., Martin D.J., Goodman J.S., Gang E.S., Mandel W.J., Swerdlow C.D., Peter C.T., Chen P.S. Atypical atrioventricular node reciprocating tachycardia masquerading as tachycardia using a left-sided accessory pathways. *J Am Coll Cardiol*, 1997 ; 30 : 211-25.
7. Coumel P., Fidelle J., Attuel P., Brechenmacher C., Batisse A., Bretagne J., Clementy J., Gérard R., Grolleau R., Huault G., Mouy A., Nouaille J., Kachaner J., Ribiere M., Toumieux M.C. Tachycardies focales hisiennes congénitales (étude coopérative de sept cas). *Arch Mal Cœur*, 1976 ; 69 : 899-904.
8. Lindinger A., Heisel A., Von Bernuth G., Paul T., Ulmer H., Kienast W., Pitschner H., Kuck K., Hoffmann W. Permanent junctional reentry tachycardia. A multicentre long-term follow-up study in infants children and young adults. *Eur Heart J*, 1998 ; 19 : 936-42.
9. Brembilla-Perrot B., Marçon F., Bosser G., Lucron H., Houriez P. Paroxysmal tachycardia in children and teenagers with normal sinus rhythm and without heart disease. *PACE*, 2001 ; 24 : 41-5.
10. Lucet V., Do Ngoc D., Sidi D., Batisse A., Fidelle J., Coumel Ph. Traitement médical et évolution à long terme des tachycardies jonctionnelles permanentes de l'enfant. À propos de 10 cas suivis pendant 11 ans. *Arch Mal Cœur*, 1985 ; 78 : 210-6.
11. Brembilla-Perrot B., Beurrier D., Houriez P., Jacquemin L. Traitement curatif par radiofréquence des tachycardies jonctionnelles paroxystiques chez les sujets de plus de 70 ans. *Arch Mal Cœur*, 2000 ; 93 : 1097-101.

12. Brembilla-Perrot B., Delobelle J. Prevalence of stroke among patients with paroxysmal supraventricular tachycardia. *Pacing Clin Electrophysiol*, 2013 ; 36 : 180-6.
13. Wang Y., Scheinman M.M., Chien W.W., Cohen T.J., Lesh M.D., Griffin J.C. Patients with supraventricular tachycardia presenting with aborted sudden death: incidence, mechanism and long-term follow-up. *J Am Coll Cardiol*, 1991 ; 18 : 1711-9.
14. Puech P., Grolleau R. L'onde P rétrograde négative en D1 signe de faisceau de Kent postérolatéral gauche. *Arch Mal Cœur*, 1977 ; 70 : 49-60.
15. Schah D.C., Jaïs P., Haissaguerre M., Takahashi A., Clementy J. Negative lead I P wave during anteroseptal accessory pathway orthodromic reciprocating tachycardia. *Am J Cardiol*, 1997 ; 80 : 227-9.
16. Man K.C., Brinkman K., Bogun F., Knight B., Bahu M., Weiss R., Goyal R., Harvey M., Daoud E.G., Strickberger S.A., Morady F. 2/1 atrioventricular block during atrioventricular node reentrant tachycardia. *J Am Coll Cardiol*, 1996 ; 28 : 1770-4.
17. Taniguchi Y., Yeh S.J., Wen M.S., Wang C.C., Wu D. Atypical atrioventricular nodal reentry tachycardia with atrioventricular block mimicking atrial tachycardia: electrophysiologic properties and radiofrequency ablation therapy. *J Cardiovasc Electro-physiol*, 1997 ; 8 : 1302-8.
18. Slama R., Coumel Ph, Motté G., Bouvrain Y. Tachycardies paroxystiques liées à un syndrome de Wolff-Parkinson-White inapparent en rythme sinusal. *Nouv Presse Med*, 1975 ; 45 : 169-72.
19. Belhassen B., Fish R., Viskin S., Glick A., Glikson M., Elder M. Adenosine 5' Triphosphate test for the non invasive diagnosis of concealed accessory pathway. *J. Am Coll Cardiol*, 2000 ; 36 : 803-10.
20. Brembilla-Perrot B., Moejezi R.V., Zinzus P.Y., Jarmouni S., Schwartz J., Beurrier D., Sellal J.M., Nossier I., Muresan L., Andronache M., Moisei R., Selton O., Louis P., de la Chaise A.T. Missing diagnosis of preexcitation syndrome on ECG: clinical and electrophysiological significance. *Int J Cardiol*, 2013 ; 163 : 288-93.
21. Lee S.H., Chen S.A., Wu T.J., Chiang C.E., Cheng C.C., Tai C.I., Chiou C.W., Ueng K.C., Wen Z.C., Chang M.S. Effects of pregnancy of first onset and symptoms of paroxysmal supraventricular tachycardia. *Am J Cardiol*, 1995 ; 76 : 675-8.
22. D'este D., Zoppo F., Bertaglia E., Zerbo F., Picciolo A., Scarabeo V., Pascotto A., Pascotto P. Long-term outcome of patients with atrioventricular node re-entrant tachycardia. *Int J Cardiol*, 2007 ; 115 : 350-3.
23. Khachab H., Brembilla-Perrot B. Prevalence of atrial fibrillation in patients with history of paroxysmal supraventricular tachycardia. *Int J Cardiol*, 2013 ; 166 : 221-4.
24. Brembilla-Perrot B., Ghawi R. Electrophysiological characteristics of asymptomatic Wolff-Parkinson-White syndrome. *Eur Heart J*, 1993 ; 14 : 511-15.
25. Rinne C., Klein G.J., Sharma A.D., Yee R., Milstein S., Rattes M.F. Relation between clinical presentation and induced arrhythmias in the Wolff-Parkinson-White syndrome. *Am J Cardiol*, 1987 ; 60 : 576-9.
26. Maurer M.S., Shefrin E.A., Fleg J.L. Prevalence and prognostic significance of exercise-induced supraventricular tachycardia in apparently healthy volunteers. *Am J Cardiol*, 1995 ; 75 : 788-92.
27. Brembilla-Perrot B., Moulin-Zinsch A., Sellal J.M. *et al.* Schwartz J., Olivier A., Zinzus P.Y., De Chillou C., Beurrier D., Rodermann M., Goudote G., Al Amoura H., Terrier de la Chaise A., Lemoine J., Rizk J., Lethor J.P., Anne Tisserand J.L., Taihi S., Marçon F. *et al.* Impact of transesophageal EP study to elucidate the mechanism of arrhythmia in children with SVT and no preexcitation. *Pediatr Cardiol*, 2013 ; 34 : 1695-702.

28. Blaurox A.D., Warsy I., D'Souza M., Kanter R. Transesophageal electrophysiological evaluation of children with a history of supraventricular tachycardia in infancy. *Pediatr Cardiol*, 2011 ; 32 : 1110-4.
29. Blomström-Lundqvist C., Scheiman M.M., Aliot E.M., Alpert J.S., Calkins H., Camm A.J., Campbell W.B., Haines D.E., Kuck K.H., Lerman B.B., Miller D.D., Shaef-fer C.W., Stevenson W.G., Tomaselli G.F., Antman E.M., Smith S.C. Jr, Alpert J.S., Faxon D.P., Fuster V., Gibbons R.J., Gregoratos G., Hiratzka L.F., Hunt S.A., Jacobs A.K., Russell R.O. Jr, Priori S.G., Blanc J.J., Budaj A., Burgos E.F., Cowie M., Deckers J.W., Garcia M.A., Klein W.W., Lekakis J., Lindahl B., Mazzotta G., Morais J.C., Oto A., Smiseth O., Trappe H.J. European Society of Cardiology Committee, NASPE-Heart Rhythm Society. ACC/AHA/ESC guidelines for the management of patients with supraventricular arrhythmias-executive summary. A report of the American College of Cardiology Committee for practices guidelines and the European Society of Cardiology Committee for practices guidelines. *Eur Heart J*, 2003 ; 24 : 1857-97.
30. Viskin S., Belhassen B. Acute management of paroxysmal atrioventricular junctional reentrant supraventricular tachycardia: pharmacologic strategies. *Am Heart J*, 1990 ; 120 : 180-8.
31. Haissaguerre M., Gaita F., Fisher B., Commenges P., Montserrat P., D'Ivernois L., Lemetayer P., Warin J.F. Elimination of atrioventriculaire nodal reentrant tachycardia using discrete slow potentiels to guide application of radiofrequency energy. *Circulation*, 1992 ; 85 : 2162-75.
32. Brembilla-Perrot B., Houriez P., Beurrier D., Jacquemin L. Incidence et pronostic du bloc auriculoventriculaire induit par l'ablation par radiofréquence des tachycardies par réentrée intranodale. *Arch Mal Cœur*, 2000 ; 93 : 1179-87.
33. Hanninen M., Yeung-Lai-Wah N., Massel D., Gula L.J., Skanes A.C., Yee R., Klein G.J., Manlucu J., Leong-Sit P. Cryoablation Versus RF Ablation for AVNRT: A Meta-Analysis and Systematic Review. *J Cardiovasc Electrophysiol*, 2013 ; [Epub ahead of print].
34. Vignati G., Balla E., Mauri L., Launati M., Figini A. Clinical and electrophysiologic evolution of the Wolff-Parkinson-White syndrome in children: impact on approaches to management. *Cardiol Young*, 2000 ; 10 : 303-6.
35. Schaffer M.S., Gow R., Moak J.P., Saul J.P. and participating members of the pediatric electrophysiology society. Mortality following radiofrequency catheter ablation (from the pediatric radiofrequency ablation registry). *Am J Cardiol*, 2000 ; 86 : 639-43.
36. Tomaske M., Candinas R., Weiss M., Bauersfeld U. Safety and efficacy of paediatric outpatient radiofrequency catheter ablations. *Int J Cardiol*, 2011 ; 148 : 276-9.
37. Kalbfleisch S.J., Calkins H., Langber J.J. Comparison of the cost of radiofrequency catheter modification of the atrioventricular node and medical therapy for drug-refractory atrioventricular node reentrant tachycardia. *J Am Coll Cardiol*, 1992 ; 19 : 1583-7.
38. Regitz-Zagrosek V., Blomstrom Lundqvist C., Borghi C., Cifkova R., Ferreira R., Foidart J.M. et al. ESC Guidelines on the management of cardiovascular diseases during pregnancy: The Task Force on the Management of Cardiovascular Diseases during Pregnancy of the European Society of Cardiology (ESC). *Eur Heart J*, 2011 ; 32 : 3147-97.